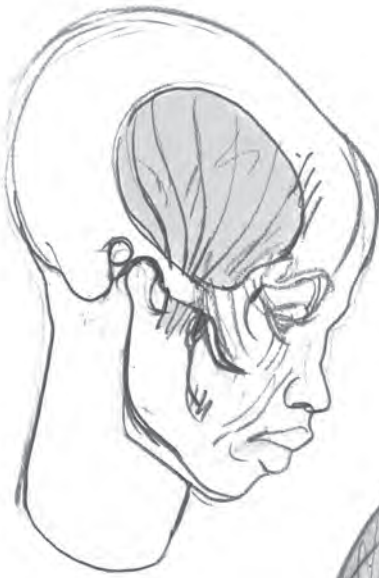
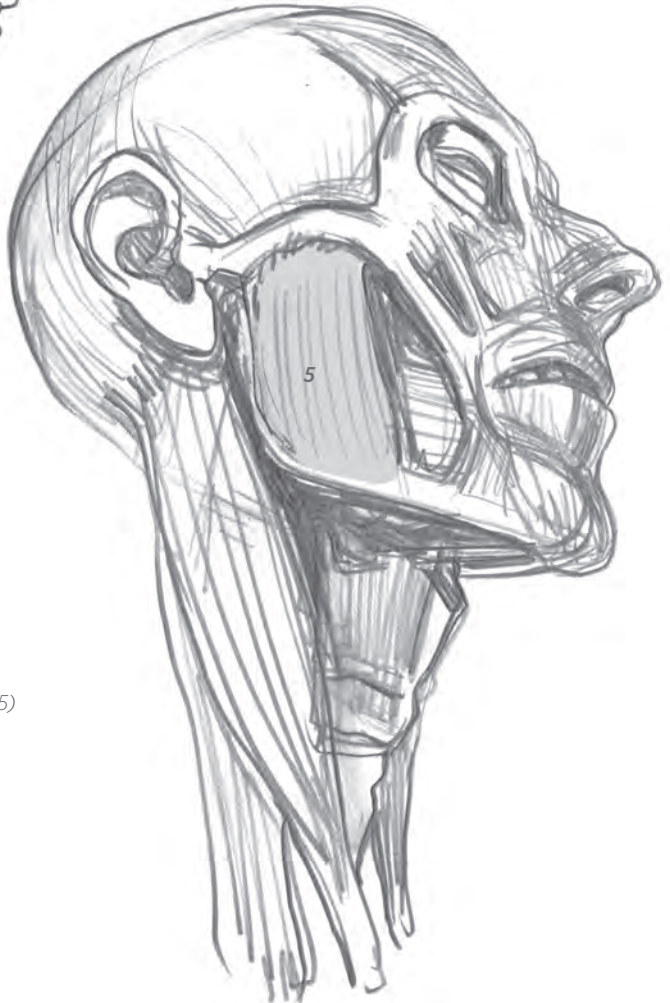
Fig. 1 : insertion du muscle temporal (4) sur le maxillaire inférieur.



Sur le crâne de profil, une arche osseuse (arcade zygomatique) permet la superposition de deux muscles masticateurs : le temporal (4) se glisse par-dessous et le masséter (5) s'insère dessus.



Fig. 1

Fig. 1 : muscles rayonnant autour des commissures des lèvres. Ces muscles permettent l'ouverture de la bouche dans toutes les directions.

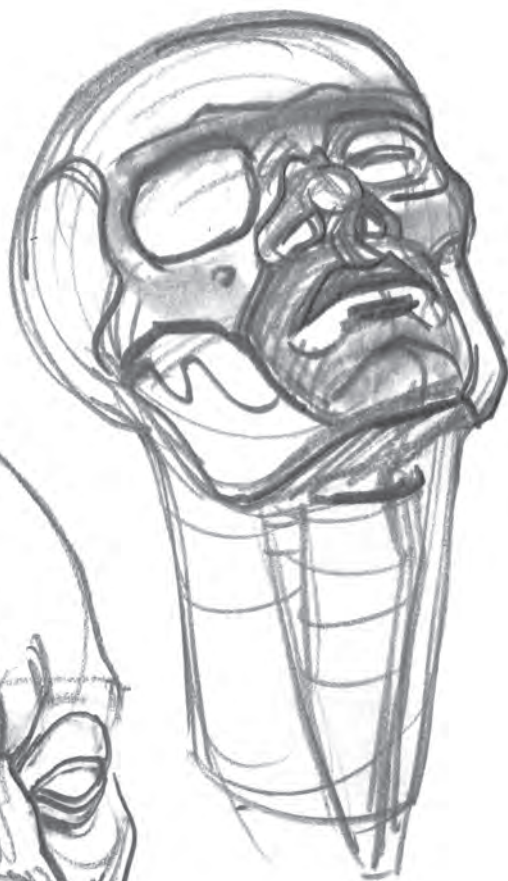

Fig. 2

Fig. 2 : masque osseux. Sur ce dessin, les muscles ne sont pas représentés.

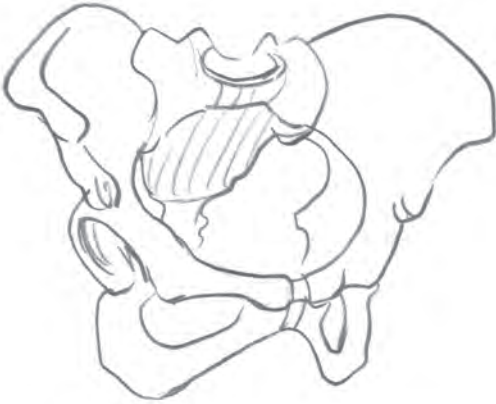

Fig. 3

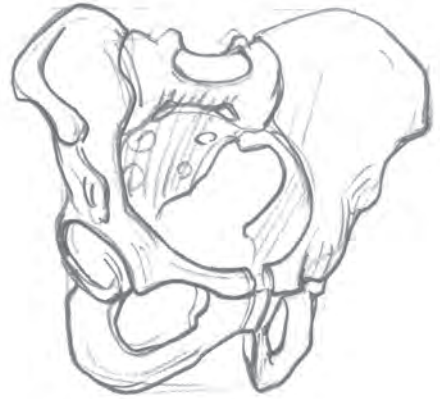

Fig. 4

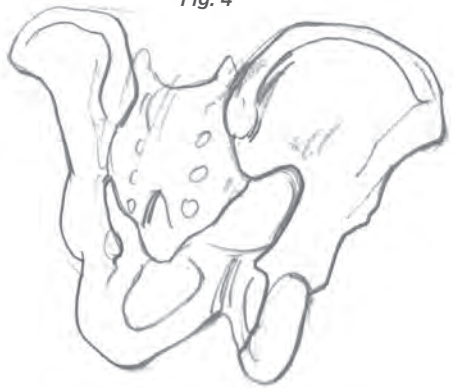
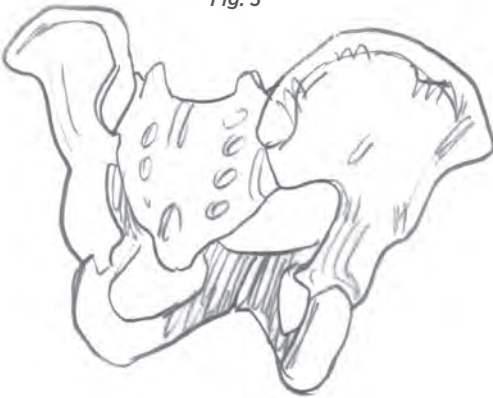
Fig. 1 et 3 : bassins féminins.

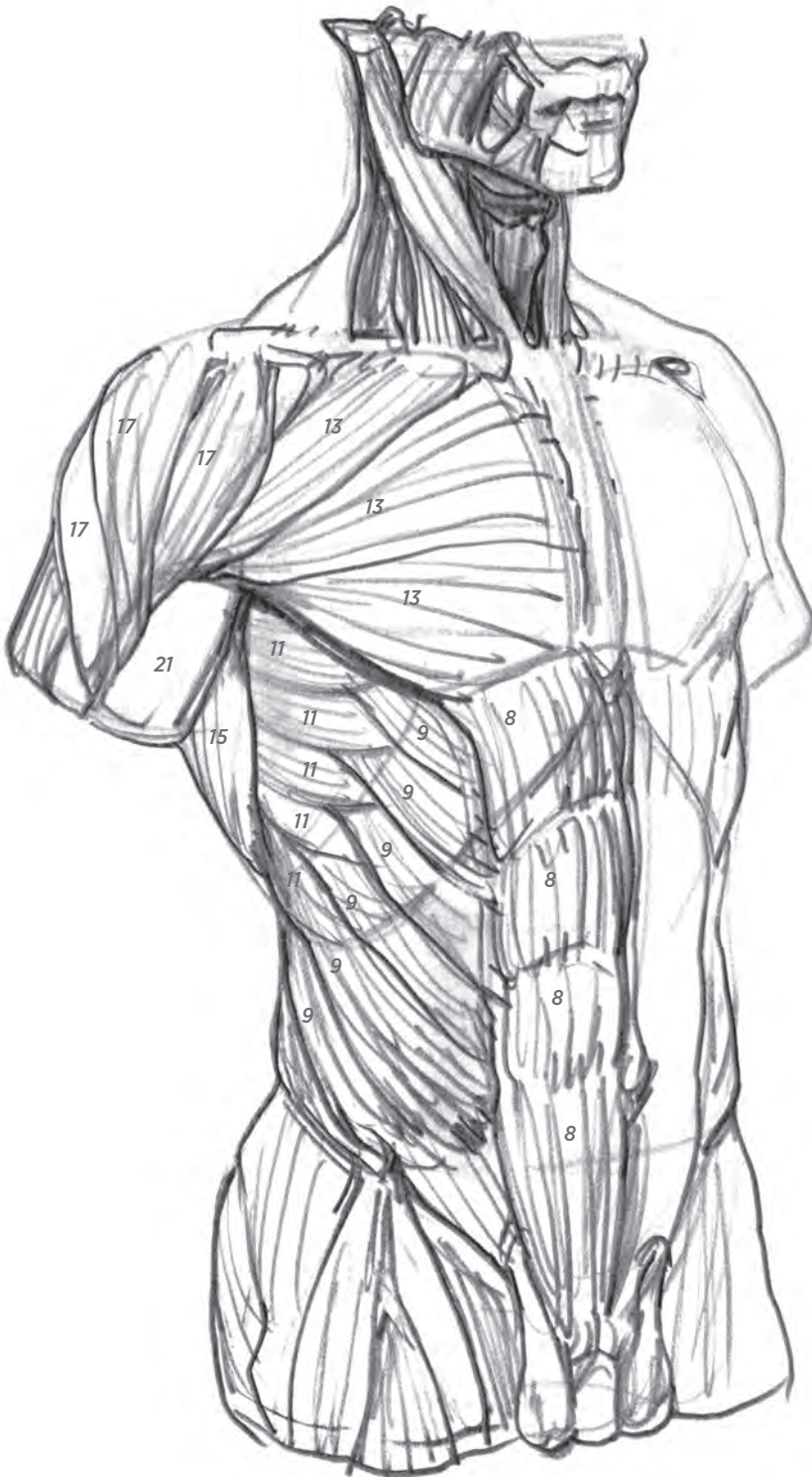
Fig. 2 et 4 : bassins masculins.

Fig. 5 : un ligament relie l'extrémité de l'aile du bassin au pubis (arcade crurale).

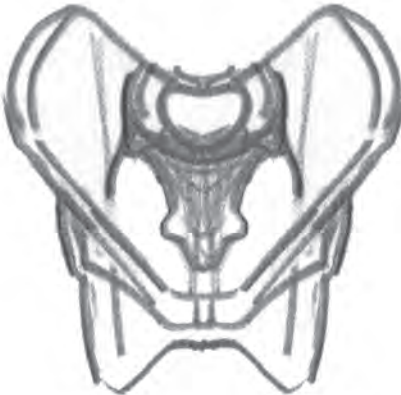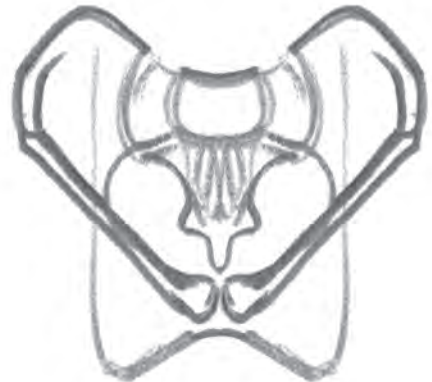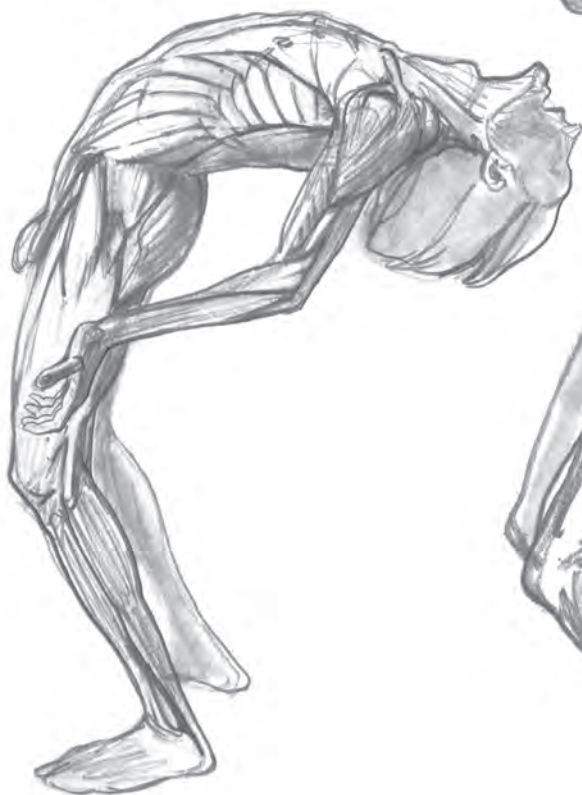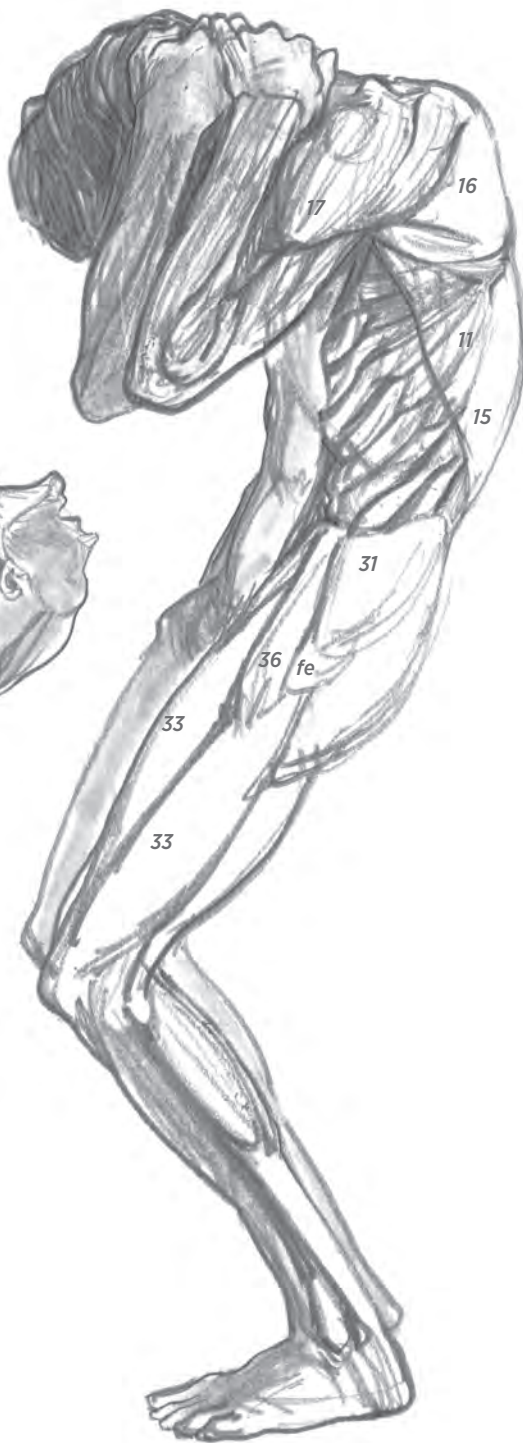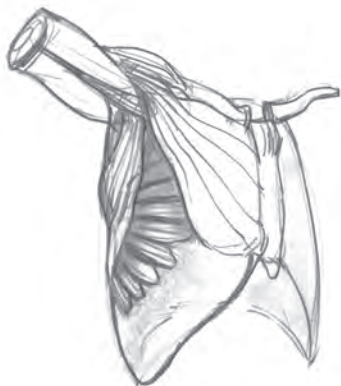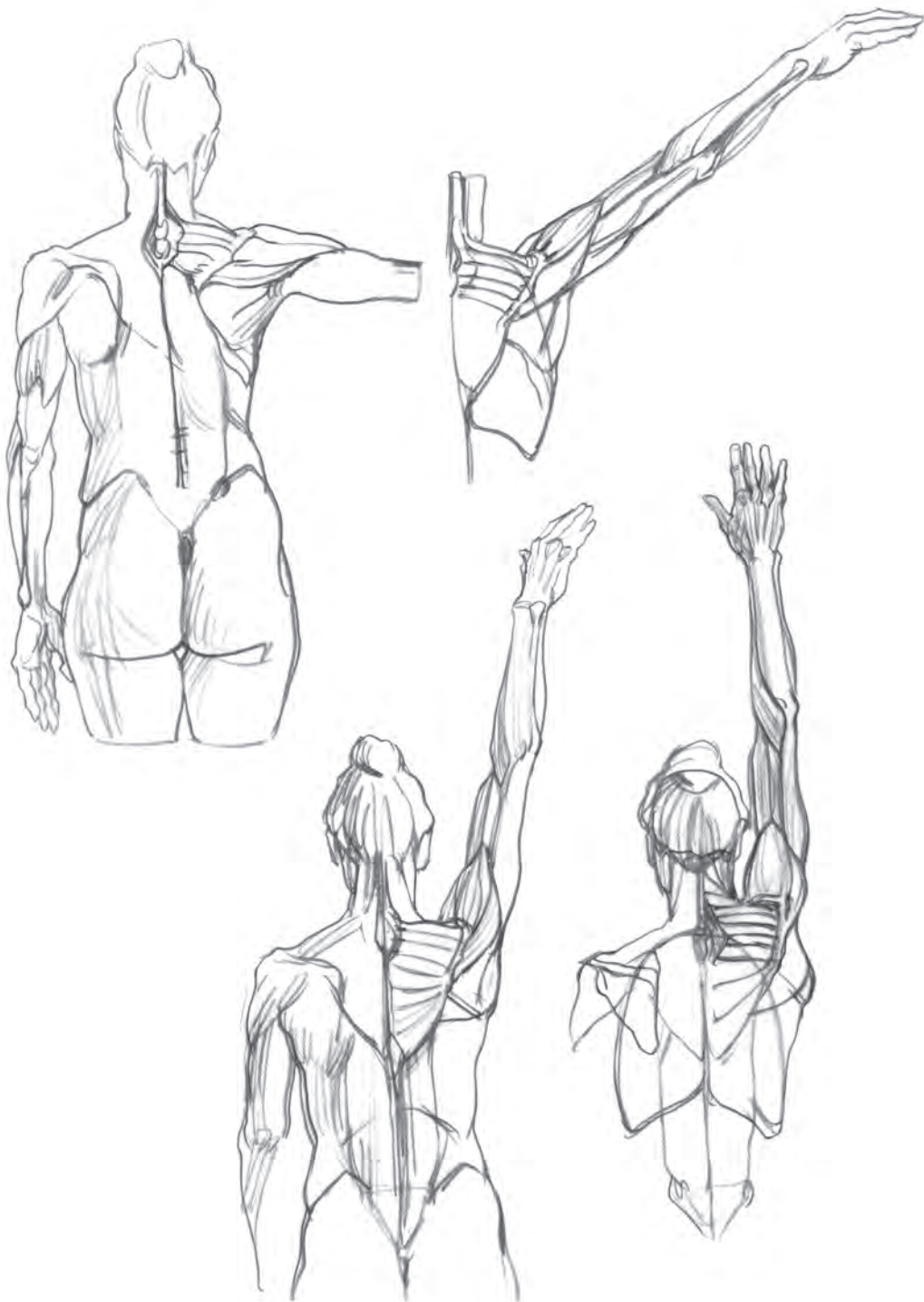


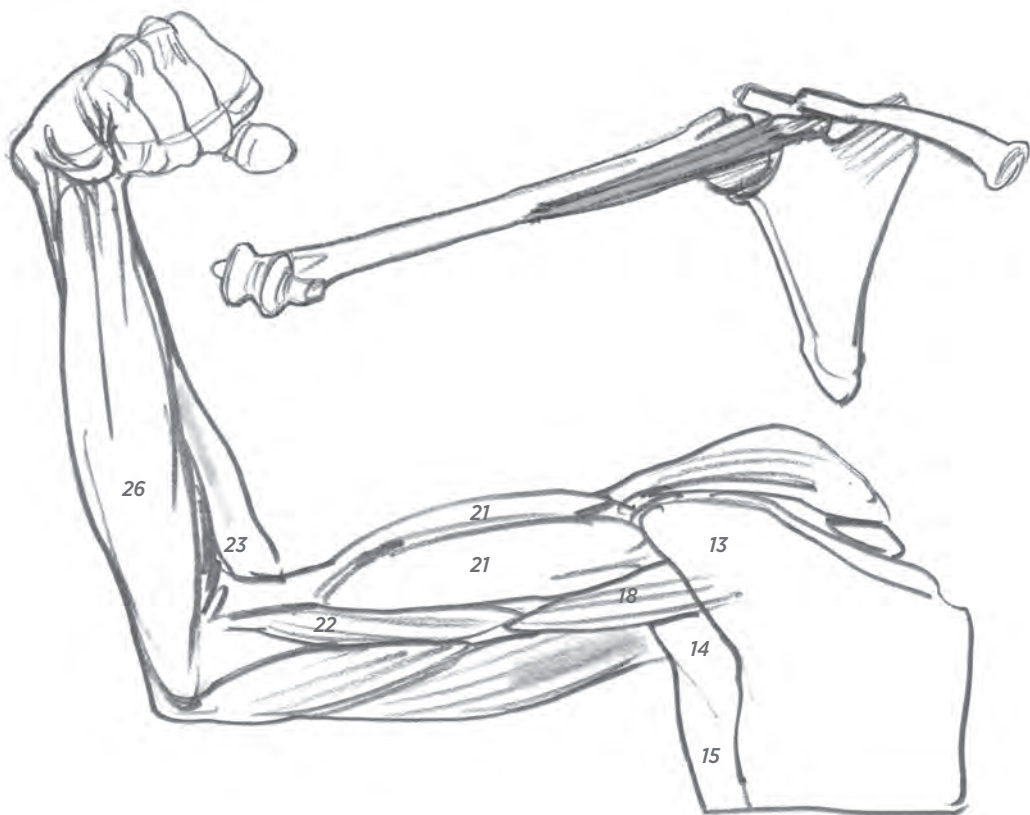
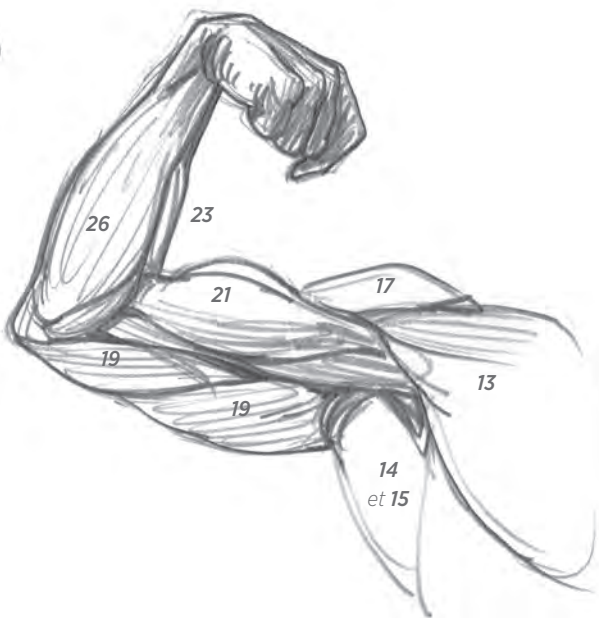
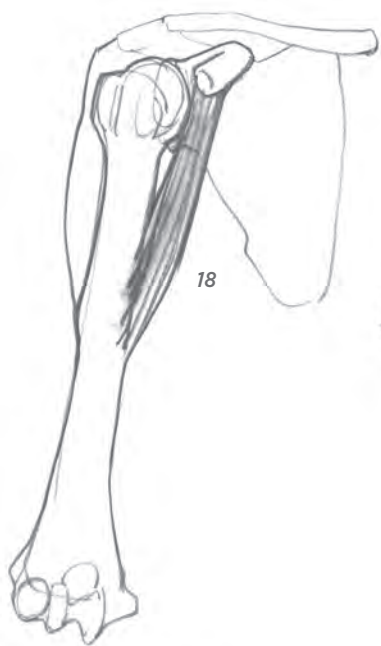
Fig. 5











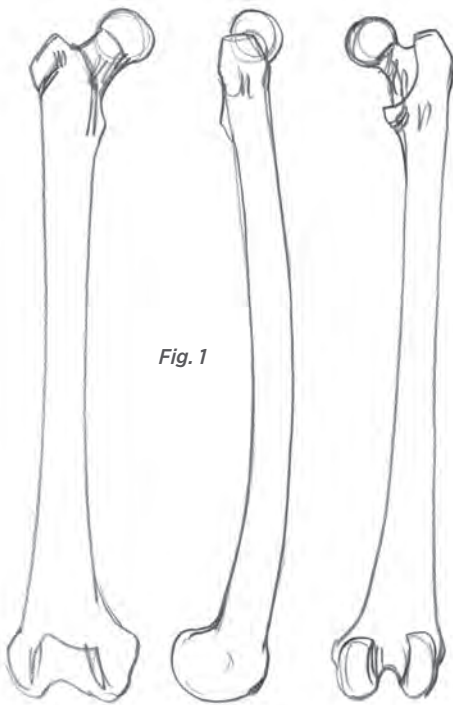


Fig. 1

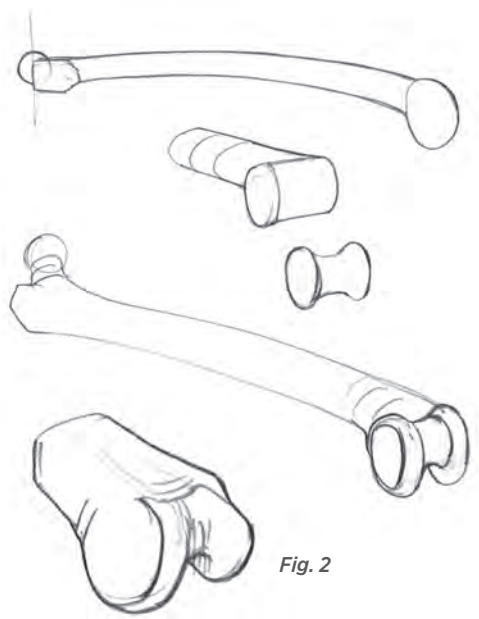


Fig. 2

Fig. 1 : fémur de face, profil, dos.

Fig. 2 : schémas de l'extrémité inférieure du fémur.

Fig. 3 : schémas du plateau du tibia.

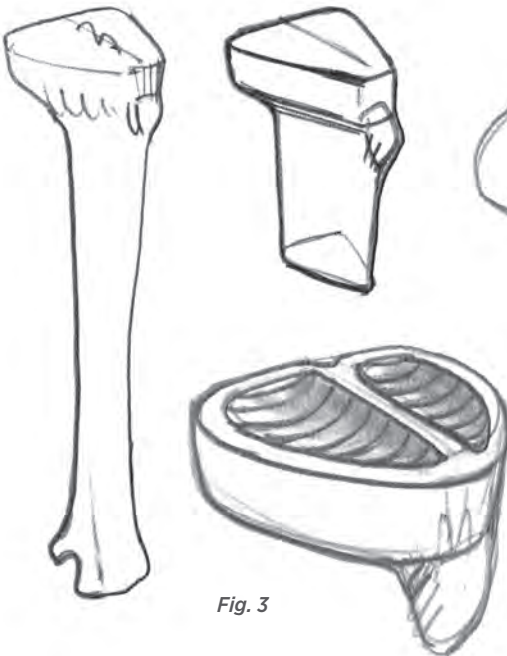

Fig. 3





